

L'influence du syndrome d'apnées obstructives du sommeil sur la décision thérapeutique orthodontique chez l'enfant et l'adolescent.

Partie 2 : Quels traitements orthodontiques chez l'enfant apnéique ?

Julia COHEN-LEVY

Faculté de Médecine dentaire et des Sciences orales, Université McGill, 2001 avenue McGill College, H3A 1G1 Montréal, Québec, Canada

MOTS-CLÉS :

Syndrome d'apnée obstructive du sommeil /
Orthodontie /
Orthopédie dento-faciale /
Expansion palatine rapide /
Orthèse mandibulaire /
Extractions dentaires

RÉSUMÉ – Introduction : Les troubles respiratoires obstructifs du sommeil concerneraient 10 % d'une population orthodontique générale. Un diagnostic de syndrome d'apnée obstructive du sommeil (SAOS) pourrait influencer le choix des techniques orthodontiques ou leur mise en œuvre, dans le but d'améliorer la fonction ventilatoire. **Matériel et méthode :** L'auteur fait la synthèse des études cliniques utilisant l'orthopédie dento-faciale, seule ou en association avec d'autres interventions, dans l'apnée du sommeil de l'enfant et l'adolescent ; les répercussions des traitements orthodontiques sur les voies aériennes supérieures sont discutées. **Résultats :** Pour une même anomalie orthodontique, notamment l'insuffisance transversale du maxillaire, la temporalité et la modalité de traitement pourraient être modifiées par un diagnostic de SAOS. Il pourrait être recommandé de proposer une expansion maxillaire précoce, cherchant à potentialiser l'effet squelettique, pour tenter de réduire la sévérité du SAOS. Les appareils orthopédiques de classe II ont montré des résultats intéressants mais la valeur de preuve des études n'est pas encore suffisante pour les recommander largement et précocement. Les extractions de dents permanentes ne réduisent pas significativement les voies respiratoires supérieures. **Discussion :** Le SAOS de l'enfant et de l'adolescent comprend plusieurs endotypes et phénotypes pour lesquels l'orthodontie peut être indiquée ou non. Il n'est pas recommandé de traiter orthopédiquement un patient apnéique qui ne présenterait pas de malocclusion significative, dans le seul but d'avoir un effet sur les voies respiratoires. **Conclusion :** La décision thérapeutique orthodontique est susceptible d'être modifiée par un diagnostic de trouble respiratoire obstructif, soulignant l'intérêt d'un dépistage systématique.

KEYWORDS:

Obstructive sleep apnea syndrome /
Orthodontics /
Dentofacial orthopedics /
Rapid palatal expansion /
Oral appliance /
Dental extractions

ABSTRACT – The influence of obstructive sleep apnea syndrome on the orthodontic treatment decision in children and adolescents. Part 2 : Which orthodontic treatments for children with apnea? Introduction: Sleep-disordered breathing could affect 10% of an orthodontic population. The integration of obstructive sleep apnea syndrome (OSAS) diagnosis could influence the choice of orthodontic techniques or their implementation, with the aim of improving ventilatory function. **Material and Method:** The author summarizes the clinical studies using dentofacial orthopedics, alone or in combination with other interventions, in pediatric OSAS or the repercussions of orthodontic interventions on upper airways. **Results:** For the same orthodontic anomaly, in particular, transverse maxillary deficiency, the temporality and the modality of treatment could be modified by a diagnosis of OSAS. It could be recommended to propose early orthopedic maxillary

*Correspondance : julia.cohen-levy@mcgill.ca

expansion, seeking to potentiate its skeletal effect, to reduce the severity of OSAS. Class II orthopedic devices have shown interesting results but the evidence value of the studies is not yet sufficient to recommend them widely and as an early treatment. Extractions of permanent teeth do not significantly reduce the upper airway. Discussion: OSAS in children and adolescents includes several endotypes and phenotypes for which orthodontics may or may not be indicated. It is not recommended to orthodontically treat an apneic patient with no significant malocclusion, for the sole purpose of having an effect on the respiratory tract. Conclusion: The orthodontic therapeutic decision is likely to be modified by a diagnosis of sleep-disordered breathing underlining the interest in systematic screening.

1. Introduction

Le syndrome d'apnées obstructives du sommeil (SAOS) est d'origine multifactorielle, combinant souvent des anomalies anatomiques et neuro-musculaires. Le SAOS affecte les enfants et les adolescents de tout âge, avec un pic de survenue entre trois et cinq ans, étant légèrement plus précoce, sévère et fréquent chez les garçons²⁹.

Les principales causes du SAOS chez l'enfant sont l'hypertrophie des organes lymphoïdes de l'anneau de Waldeyer, qui connaissent une hypertrophie physiologique vers l'âge de 8-10 ans, ainsi qu'une étroitesse des structures osseuses faciales qui sont alors en phase de croissance (SAOS de type 1). L'adolescence est une autre période critique du SAOS, où la proportion de sujets obèses augmente, favorisant l'obstruction respiratoire et les complications métaboliques et cardiovasculaires (SAOS de type 2)³³. Les anomalies du contrôle neuromusculaire, avec diminution du tonus des muscles dilateurs du pharynx, ainsi que l'instabilité du contrôle respiratoire (gain de boucle) peuvent également être à l'origine du SAOS ou se surajouter aux prédispositions morphologiques, constituant près de 20 % des endotypes⁶³ (voir la partie 1 de cet article publié dans le même numéro¹⁵).

Si on estime que la prévalence du SAOS pédiatrique est d'environ 5 % de la population générale, les orthodontistes pourraient être amenés à en rencontrer plus fréquemment¹, du fait de la concentration d'anomalies maxillo-faciales et de dysfonctions orales dans leur patientèle. Certaines morphologies cranio-faciales ont été associées à un plus grand risque de SAOS, comme la typologie « adénoïdienne » avec un visage long et étroit, l'hyperdivergence mandibulaire, la rétrognathie mandibulaire, la déficience médio-faciale et l'endognathie maxillaire⁷, qui sont fréquemment associées à des malocclusions. D'autre part, différents appareils orthodontiques ont été évalués pour leurs effets sur les voies respiratoires.

Le but de cet article était de décrire en quoi le diagnostic du SAOS influence la décision thérapeutique orthodontique, dans sa temporalité et ses modalités. Il sera discuté de la décision d'intervenir ou non, du choix des appareils parmi la pléthore des dispositifs existants, notamment pour le traitement des anomalies des dimensions transversale et antéro-postérieure, ainsi que de l'effet de l'extraction des dents permanentes sur les voies respiratoires supérieures.

2. Temporisation et hiérarchisation des traitements orthopédiques/orthodontiques dans le SAOS

L'histoire naturelle du SAOS pédiatrique, c'est-à-dire son évolution en absence de traitement, tend vers une réduction ou une résolution de la petite enfance à l'adolescence chez environ 90 % des sujets^{9,65}. Une étude importante, la « Childhood Adenotonsillectomy Trial (CHAT) » a rapporté qu'environ la moitié des enfants de cinq à neuf ans diagnostiqués de SAOS avaient une rémission du SAOS après sept mois (groupe randomisé pour une simple surveillance clinique plutôt qu'une adéno-amygdalectomie)⁴¹.

Cependant, certains enfants ont une morbidité associée au SAOS ou des facteurs de risque pour sa persistance, qui justifient une prise en charge immédiate. Le protocole de traitement, validé par un consensus professionnel européen³¹, repose sur les symptômes et un enregistrement de sommeil qui détermine notamment l'indice d'apnées hypopnées (IAH) (voir la partie 1 de cet article publié dans le même numéro¹⁵).

Ainsi, il est recommandé de traiter les enfants atteints de SAOS, avec un IAH > 5/h indépendamment de présence de morbidité, mais aussi pour un IAH compris entre 1-5 épisodes/h, en présence de morbidité du système cardiovasculaire, du système nerveux central, d'une énurésie, d'un retard de croissance somatique, d'une diminution de la qualité de vie ou en présence de certains facteurs

de risque de persistance des troubles respiratoires obstructifs (obésité, sexe masculin, IAH élevé, origine ethnique afro-américaine, hypertrophie amygdalienne non traitée, mâchoires étroites)³¹.

Pour un SAOS avéré, symptomatique et/ou sévère, il est recommandé une approche thérapeutique graduelle, jusqu'à sa résolution, en commençant par une intervention ORL, médicamenteuse ou chirurgicale (Tab. 1). Si l'orthopédie dento-faciale ne constitue pas la première ligne de traitement du SAOS pédiatrique, un traitement orthopédique précoce peut toutefois être indiqué en tant que traitement adjuvant en présence d'un SAOS persistant après chirurgie ORL, ou face à une contre-indication/un refus de traitement chirurgical.

Les effets de chacun des traitements sont contrôlés avec un calendrier précis³¹, après chaque intervention : symptômes, qualité de vie, morbidité cardiovasculaire, énurésie, croissance, polysomnographie ou, si indisponible, polygraphie ventilatoire voire oxymétrie-capnographie. Il est ainsi recommandé de réévaluer l'enfant, au minimum six semaines après adéno-amygdalectomie, après six mois de traitement par orthèse mandibulaire, ou après six à douze mois suivant une disjonction maxillaire³¹.

3. Indications et limites des traitements orthopédiques/orthodontiques dans le SAOS

3.1. Indication de l'orthopédie dento-faciale dans le SAOS

Les traitements ODF ont une place dans le traitement multidisciplinaire du SAOS pédiatrique, en collaboration avec le médecin traitant. Les traitements pourront être débutés à un âge plus jeune que ce qui est généralement pratiqué en pratique orthodontique courante, à partir de l'âge de quatre ans (voir la partie 1 de cet article¹⁵).

Il est recommandé que l'orthodontiste n'utilise ces appareils orthopédiques que lorsqu'il existe une anomalie squelettique sous-jacente pour laquelle ce traitement est indiqué et ce, indépendamment d'un diagnostic de SAOS⁷. De surcroît, il n'existe aucun élément dans la littérature qui suggère qu'une expansion maxillaire ou qu'une avancée mandibulaire prophylactiques ne préviennent le développement d'un SAOS à l'âge adulte⁷.

Ainsi, sur la base des connaissances actuelles, on ne peut recommander de traitement orthopédique en absence de malocclusion significative dans le seul but d'améliorer les voies respiratoires⁷, notamment

l'expansion orthopédique du maxillaire et l'avancée mandibulaire.

Certaines équipes de recherche ont cependant testé une expansion transversale en absence de déficience maxillaire, sur des échantillons d'enfants ou d'adolescents. Une étude a proposé une disjonction maxillaire à appui osseux sur des enfants et des adolescents avec un SAOS persistant³⁵, qui avaient été précédemment traités par disjonction conventionnelle. Une autre étude proposait l'association d'une expansion mandibulaire dento-alvéolaire et d'une disjonction maxillaire conventionnelle⁵⁹. Leurs résultats, bien qu'intéressants sur la réduction de l'IAH à court terme pour une majorité de participants, ne rapportaient pas de comparaison à un groupe témoin. De plus, certains participants ne répondaient pas favorablement au traitement.

3.2. Effet des extractions de dents permanentes sur le SAOS

Le traitement orthodontique des déficits de longueur d'arcade, avec encombrement sévère et/ou protrusion, requiert souvent des extractions de dents permanentes, notamment des prémolaires. L'idée que le repositionnement lingual des incisives pourrait réduire l'espace dévolu à la langue et comprimer secondairement l'oropharynx a conduit à plusieurs études en imagerie tridimensionnelle. Pour l'instant, aucune étude n'a cependant évalué spécifiquement la fonction respiratoire, avant et après extractions.

Les études d'imagerie (technique numérisée par faisceau conique ou CBCT) présentent des limites pour l'évaluation des voies respiratoires dans les troubles respiratoires obstructifs du sommeil, car ils sont réalisés à l'éveil, en position debout, ne permettant que leur description statique, sans évaluation de leur collapsibilité (voir la partie 1 de cet article¹⁵). Les résultats de ces études CBCT, comparant les patients traités avec et sans extractions, sont inconstants, montrant une réduction^{11,71}, une augmentation^{2,48} ou un maintien des dimensions pharyngées^{30,75}. La quantité de repositionnement incisif et le type d'ancrage pourraient avoir eu une influence sur les résultats, ainsi que le contrôle du plan d'occlusion. Il a été montré qu'une intrusion des molaires et l'obtention d'une autorotation mandibulaire antérieure lors de la fermeture des espaces d'extraction pourraient augmenter les voies respiratoires supérieures, chez les sujets hyperdivergents en classe II squelettique (vis d'ancrage postérieures⁶²).

Tableau 1. Approche graduelle du traitement. Étapes de 1 à 7, jusqu'à la résolution du SAOS pédiatrique (traduit d'après Katidis, *et al.*³¹).

Étape 1	Perte de poids si enfant en surpoids/obèse.
Étape 2	Corticoïdes nasaux (Nasonex™) ou Montelukast™ <i>per os</i> .
Étape 3	Adéno-amygdalectomie (il n'est pas clair si l'amygdalectomie seule ou l'adénoïdectomie seule sont efficaces).
Étape 4	Expansion maxillaire rapide ou orthèse mandibulaire.
Étape 5	Ventilation en pression positive continue, ventilation non invasive.
Étape 6	Chirurgie cranio-faciale (cas syndromiques, dysmorphoses majeures).
Étape 7	Trachéotomie.

Une large étude, réalisée en 2015 sur plus de 5000 patients adultes, n'a démontré aucune différence statistique dans la prévalence du SAOS entre les patients traités avec ou sans extractions de quatre prémolaires³⁵.

En conclusion, il n'y a aujourd'hui aucune preuve solide pour étayer le concept selon lequel les extractions de prémolaires, chez les enfants présentant un encombrement ou une protrusion dentaire, réduisent le volume ou la section transversale minimale des voies respiratoires supérieures⁵⁰. Un diagnostic de SAOS ne devrait donc pas influencer la décision d'extraction. En revanche, on pourrait recommander un contrôle des mécaniques pour ne pas favoriser un abaissement et un recul de la base de langue, notablement chez les sujets hyperdivergents, plus susceptibles de connaître une augmentation de dimension verticale¹³.

4. Traitements orthopédiques du maxillaire

Le maxillaire est un os membraneux, dont le complexe sutural répond particulièrement bien aux contraintes fonctionnelles lors de la croissance et dont l'expansion est recherchée par différents dispositifs orthopédiques. Il présente un rôle central dans la physiologie ventilatoire, du fait de ses attaches postérieures sur le voile du palais et le pharynx d'une part, mais aussi, d'autre part, du fait de son rôle structurant sur les fosses nasales et la cavité orale.

4.1. Orthopédie de la dimension antéro-postérieure

Pour les traitements orthopédiques de la dimension antéro-postérieure, les études sont limitées. La protraction maxillaire ancrée sur des expanseurs Hyrax hybrides ou conventionnels pourrait être bénéfique pour les patients souffrant de troubles respiratoires associés à une rétrognathie maxillaire

ou une déficience médio-faciale⁴⁶. Une étude préliminaire a ainsi montré que la protraction maxillaire sur plaques osseuses (deux plaques sur crêtes infra-zygomatiques et deux plaques symphysaires paramédianes) permettaient une augmentation du volume pharyngé et du diamètre de sa section la plus étroite par rapport à un groupe contrôle non-traité⁵⁸. Il était observé une réduction de l'IAH après traitement (environ 20 mois), mais le groupe contrôle n'était pas constitué d'enfants apnéiques, réduisant la portée des résultats.

L'utilisation de forces extra-orales antéro-postérieures ne semblerait pas causer d'effets sur les voies respiratoires, ni constituer un facteur de risque de SAOS⁷. Un article a cependant rapporté une aggravation des événements respiratoires obstructifs lors du port de forces extra-orales cervicales pendant le sommeil (enfants âgés de huit ans en moyenne), possiblement du fait d'une posture mandibulaire plus postérieure causée par l'appareil⁵⁶. En effet, l'IAH était moins important lors des heures où l'enfant dormait sans appareil.

4.2. Orthopédie de la dimension transversale

L'expansion transversale orthopédique des maxillaires cherche à créer chez l'enfant en croissance une disjonction suturale médiane qui peut secondairement s'étendre aux sutures membraneuses péri-maxillaires voisines. Cet effet orthopédique est obtenu par l'application de forces élevées sur les maxillaires, délivrées sur un intervalle de temps relativement court, par rapport à une expansion lente, qui serait limitée à un effet dento-alvéolaire.

Cette vue théorique ne serait pas forcément retrouvée dans les études cliniques (Tab. 2, *comparatif*), mais seule la disjonction maxillaire rapide (DMR) a été explorée dans le SAOS pédiatrique. Les modalités d'expansion peuvent varier en fonction des auteurs (Tab. 3) et peuvent être adaptées en fonction de l'âge.

L'utilisation d'un protocole de deux activations par jour est responsable de davantage de douleur⁴⁷. La prudence et une surveillance attentive sont recommandées pour les jeunes enfants, car des complications de la disjonction conventionnelle, toutefois rares, ont été rapportées. Le Dr Proffit a décrit le développement d'une bosse nasale et d'une tuméfaction paranasale chez une patiente de cinq ans, après dix jours d'activation biquotidienne d'un disjoncteur de type Hyrax⁵⁷. Plus récemment, le développement d'un « nez en selle » associé à un hématome orbitaire et une disjonction asymétrique ont été documentés, respectivement, chez deux jeunes patientes de sept ans³⁸.

Ces troubles ont heureusement régressé en quelques mois après la dépose de l'appareil.

Ainsi, dans le cas particulier du SAOS pédiatrique, il peut être indiqué d'intervenir très tôt, dès l'âge

de quatre ans (voir la partie 1 de cet article¹⁵), en utilisant des disjoncteurs scellés sur bagues ou sur gouttières. L'expansion doit être sur-correctée et la période de contention atteindre au moins six mois⁷⁰. Une rééducation fonctionnelle doit également être mise en place dès l'obstacle ventilatoire levé, pour établir une posture linguale adéquate et un mode ventilatoire nasal, sous peine de perdre à terme le bénéfice du traitement²².

4.2.1. Indications de la disjonction maxillaire rapide dans le SAOS pédiatrique

La DMR présente des indications anatomiques, pour le traitement du palais ogival et étroit, avec déficience médio-faciale, ainsi qu'une faible dimension verticale⁷⁰. La DMR présente classiquement des indications orthodontiques : linguoclusions uni- ou bilatérales, encombrement dentaire (notamment

Tableau 2. Comparaison des effets de disjonction maxillaire lente/rapide.

Disjonction maxillaire lente	Disjonction maxillaire rapide
0,25 à 0,50 mm (moins d'1 mm) par semaine	0,5 à 1 mm par jour (de 2 à 4 tours du vérin par jour) 0,25 par jour pour certains auteurs (une activation)
Tension intersuturale, déchirures et hémorragies minimales	Niveaux de tension tels que déchirures, microfractures et hémorragies
Pas d'apparition de diastème, par la tension des fibres transeptales Moins de bascule vestibulaire des molaires d'ancrage ⁶¹ Possible effet squelettique chez l'enfant prépubère ⁴³ , mais absence d'étude clinique validant son utilisation dans le SAOS pédiatrique	Diastème médian Augmentation de l'activité cellulaire Potentialisation de l'effet squelettique par rapport à l'expansion lente (étude CBCT ^{20,39,53} et méta-analyse ⁶¹)

Tableau 3. Protocoles de disjonction maxillaire rapide utilisés dans le SAOS pédiatrique.

Publication	Protocole d'activation	Protocole d'activation
Appareil et participants	Enfants pré-pubères	Enfants post-pubères
Quo, et al. 2017 ⁵⁹ Hyrax appui dentaire	Avant 13 ans 1 × par jour	Après 13 ans 2 × par jour
Kim, et al. 2022 ³² Hyrax appui dentaire + 4 ancrages osseux vissés Participants non-obèses, sans hypertrophie lymphoïde		Âge 13,6 ± 2,9 ans 1 × par jour (3-4 semaines)
Guilleminault, et al. 2011 ²³ Hyrax appui dentaire Participants avec endognathie maxillaire et hypertrophie lymphoïde modérée	Âge : 6,5 ± 0,2 ans 1 × par jour (0,25 mm)	
Pirelli, et al. 2004 ⁵⁵ Hyrax appui dentaire Participants avec endognathie maxillaire, sans hypertrophie lymphoïde, IMC < 24 kg/m ²	Âge : 8,7 ans J1 : 3 × matin, 3 × soir (10 minutes entre) J2 : 1 × matin, 1 × soir	
Villa, et al. 2015 ⁷⁰ Marino, et al. 2012 ⁴² Hyrax à appui dentaire sur molaires temporaires	Âge : 4-8 ans 2 × par jour (consécutifs)	

avec risque d'inclusion des canines permanentes), l'insuffisance transversale relative et certains cas de supraclusion incisive.

Il existe de plus en plus d'études concordantes, bien que de faible niveau de preuve, selon lesquelles la DMR chez les enfants apnéiques, quand elle est réalisée en phase de denture mixte, peut réduire l'indice d'apnées-hypopnées par heure (IAH) et l'indice de désaturations en oxygène nocturnes (nombre, durée, saturation la plus basse). On note cependant une grande variabilité des résultats individuels et une absence de guérison du SAOS jusqu'à atteindre le seuil d'un IAH inférieur à 1/h.

La méta-analyse de Camacho, *et al.* en 2017¹⁰ a rapporté une réduction de l'IAH à court terme de -70 % (de -23,3 % à -96,7 %). L'hétérogénéité des résultats s'explique par la disparité des échantillons de patients traités, notamment selon la sévérité de leur IAH initial, l'existence d'une hypertrophie adéno-amygdalienne ou d'une obésité, ainsi que l'inclusion de différents groupes d'âge.

4.2.2. Mécanismes d'action

L'expansion orthopédique des maxillaires, avant la synostose médiane, permet une disjonction des sutures intermaxillaires et interpalatines, permettant d'augmenter les dimensions des fosses nasales et du palais osseux. L'effet squelettique en période prépubertaire atteindrait environ 50 % de l'amplitude d'expansion du vérin médian, le restant étant distribué entre flexion alvéolaire et bascule dentaire²⁰. La quantité d'ouverture suturale, telle que classiquement obtenue avec un disjoncteur scellé sur bagues molaires, décroît progressivement de l'épine nasale antérieure (où elle est maximale, atteignant en moyenne environ 3 mm³⁷) à l'épine nasale postérieure (environ 1 à 1,5 mm³⁷). Dans la dimension verticale, elle décroît également du palais osseux au plafond nasal, même si l'aspect de séparation des maxillaires apparaît parallèle en vue coronale sur des reconstructions d'imagerie à faisceau conique⁶.

La disjonction suturale s'étend supérieurement et latéralement jusqu'aux processus ptérygoïdes du sphénoïde³⁷, aux os nasaux et zygomatiques, avec une réponse variable et parfois une expansion asymétrique⁴⁹. L'effet orthopédique diminue avec la maturation squelettique, ce qui justifie une intervention précoce dans le SAOS, aux stades de maturation vertébrale de 1 à 3⁵.

La DMR permet de réduire la résistance nasale, par une action sur la valve nasale interne⁷³, un élargissement des fosses nasales par un mouvement latéral de leurs murs et un abaissement du plancher, assortis d'une expansion du nasopharynx⁵⁴. Cette modification permet de modifier la dynamique du flux d'air inspiré, dont la pression et la vitesse sont réduites²⁸, lui permettant de passer d'un mode turbulent à laminaire.

La DMR aurait un possible effet d'allongement du septum nasal⁴⁴, avec un effet bénéfique sur les déviations septales (tiers moyen et inférieur)¹⁹, si le traitement est effectué avant l'adolescence³. La DMR crée aussi plus d'espace pour la langue, susceptible de se repositionner en position plus haute et dégager mécaniquement l'oropharynx²⁷. Enfin, la DMR peut accélérer la clairance ciliaire des fosses nasales⁴, ce qui est intéressant compte tenu de la détérioration du système mucociliaire nasal chez les patients atteints de SAOS sévère¹⁷.

4.2.3. Influence du type d'appareil

4.2.3.1. Appareil sur bagues ou sur gouttières

Les disjoncteurs sur bagues ou sur gouttières scellées généreraient des effets similaires sur l'expansion squelettique⁵¹. Le disjoncteur sur bagues créerait plus de flexion alvéolaire et de bascule dentaire au niveau de la première molaire, alors qu'une disjonction sur gouttières scellées offrirait un meilleur contrôle dimensionnel vertical.

Chez le jeune enfant en denture temporaire ou mixte, les disjoncteurs peuvent être scellés sur les molaires temporaires⁶⁶, comme illustré sur les figures 1 et 2.

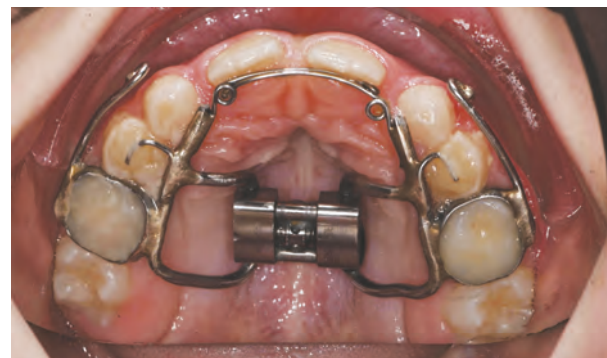

Figure 1

Disjoncteur Hyrax sur bagues (scellées sur bagues 55, 65).



Figure 2

Disjoncteur Hyrax sur gouttière acrylique (sur canines à molaires temporaires).

4.2.3.2. Appareil Hyrax, Haas, en éventail (Fan-Type) et à ouverture différentielle

Il y aurait possiblement un peu plus d'effet squelettique (limité à +0,5 mm par côté) avec l'appareil Hyrax⁷² (Fig. 3a), comparé à l'appareil de Haas (Fig. 3b) chez l'enfant (7,2-14,5 ans), peut-être du fait de la plus grande rigidité de l'appareil.

Les appareils « en éventail » ont un mécanisme qui présente une articulation à charnière, limitant l'expansion à la zone maxillaire antérieure et maintenant la dimension transversale postérieure (Fig. 3c). Ils offriraient des résultats assez similaires sur l'expansion des fosses nasales⁶⁴ (mesure par rhinométrie acoustique à court terme, population non-apnéique). Ils peuvent être indiqués en absence d'anomalie occlusale postérieure.

L'expansion squelettique transversale est cependant plus importante avec les vérins à ouverture différentielle (un vérin antérieur et un vérin postérieur pouvant être actionnés indépendamment) (Fig. 3d), quand ils sont comparés aux appareils en éventail, de l'ordre de 0,8 mm au niveau nasal et de 1 mm au niveau palatin (essai contrôlé randomisé récent, population non apnéique)⁴⁵.

4.2.3.3. Appareil Hyrax, Hyrax Hybride (sur premières molaires et deux ancrages osseux palatins) et disjoncteur à appui osseux exclusif

Chez l'enfant en denture mixte (stade pré-pubertaire), les appareils d'expansion de type Hyrax et Hyrax Hybride donnent des résultats assez similaires, même si on rapporte un peu plus d'effet squelettique, peu significatif cliniquement, avec l'Hyrax Hybride¹². En fin d'adolescence (stade post-pubertaire), les disjoncteurs à appui osseux s'accompagnent d'un plus grand effet squelettique que les disjoncteurs conventionnels à appui dentaire, avec

une plus grande ouverture de la suture palatine, une plus grande augmentation de la largeur palatine et une réduction de la résistance nasale³⁴. Au niveau orthodontique, les disjoncteurs à appui osseux entraînent une moindre inclinaison vestibulaire des molaires supports⁸.

Les disjoncteurs hybrides, comportant un ancrage osseux et dentaire, trouveraient une indication chez l'adolescent dont les sutures médianes seraient synostosées, si une bascule vestibulaire des dents d'ancrage n'est pas souhaitable, ou qui présentent un support parodontal fin²⁴.

Une étude récente a proposé l'utilisation du Hyrax avec appui osseux sur des enfants (âgés de 10 à 16 ans) présentant un SAOS persistant, précédemment traités par DMR conventionnelle et ne présentant plus de déficience transversale maxillaire³⁶. Les auteurs ont rapporté une amélioration de l'IAH chez 23 des 25 enfants traités (92 %), passant de $6,72 \pm 4,34$ à $3,59 \pm 5,11$.

Cependant, le nombre limité d'études existantes ne permet pas de tirer des conclusions définitives et impose la prudence quant à l'utilisation de ces techniques⁶⁷.

4.2.3.4. Comparaison de l'expansion orthodontique (boîtiers collés) ou orthopédique (Hyrax scellé sur bagues)

Une étude a comparé la modification des voies respiratoires d'adolescents (11-17 ans) présentant un déficit transversal maxillaire, et qui étaient attribués aléatoirement à un traitement par expansion orthodontique à l'aide de boîtiers auto-ligaturants passifs (Damon™) ou à une disjonction orthopédique conventionnelle (Hyrax)²¹. Seul le groupe traité par orthopédie a montré une augmentation significative du volume oropharyngé et de la section minimale du pharynx, évaluée par imagerie à faisceau conique en trois dimensions.

En conclusion, il apparaît que, pour une même anomalie orthodontique se manifestant par un déficit transversal maxillaire, un diagnostic de SAOS tend à privilégier l'utilisation d'appareils orthopédiques rigides qui maximiseraient l'effet squelettique. Le recours à un ancrage osseux peut se justifier si on craint des effets délétères sur les dents d'ancrage, leur support parodontal, ou si on craint une synostose médiane.

5. Orthopédie de la mandibule : repositionnement mandibulaire

Le volume total moyen des voies respiratoires, s'étendant des fosses nasales à l'épiglotte, serait significativement réduit chez les patients rétrognathes par rapport à ceux présentant des relations squelettiques antéro-postérieures normales³². Les traitements orthopédiques mandibulaires, classiquement de classe II, constituent ainsi une autre voie de traitement du SAOS pédiatrique, même s'ils se heurtent à des problèmes d'observance et démontrent des réponses de croissance variables.

Cependant, encore peu d'études cliniques dans le SAOS pédiatrique ont inclus des groupes témoins non traités, ne permettant pas d'attribuer ces améliorations au seul traitement, plutôt qu'à l'effet de la croissance faciale s'étant produite pendant la durée de l'étude. Compte tenu de l'histoire naturelle du SAOS pédiatrique, cette absence de groupe témoin réduit le niveau de preuve sur l'efficacité du traitement.

5.1. Mode d'action des orthèses mandibulaires

Les orthèses mandibulaires peuvent aider à améliorer la perméabilité des voies aériennes supérieures (VAS) pendant le sommeil en antériorisant la mandibule, ses insertions linguales et en mettant en tension les parois pharyngées et le voile du palais, réduisant leur collapsibilité et améliorant le tonus musculaire⁶⁹. L'avancée mandibulaire permettrait notamment de traiter les cas d'apnées positionnelles, majorées en décubitus dorsal, chez certains enfants²⁶.

C'est ce mode d'action mécanique qui est recherché chez le sujet adulte, mais qui peut s'accompagner chez l'enfant de stimulation et redirection de croissance, avec une réponse adaptative du cartilage condylien, recherché pour le traitement des rétrognathies mandibulaires.

Les orthèses pourraient également jouer un rôle de reconditionnement neuromusculaire, générant des adaptations posturales des muscles élévateurs, mais aussi labio-linguaux. Différents appareils offrent ainsi des éléments de stimulation linguale^{14,25,52,68}, en ajoutant la résine acrylique en regard de la papille rétro-incisive ou en ajoutant une perle de Tucat, rétro-incisive supérieure ou rétro-symphysaire (respectivement Figs. 4 a-c).

Tous les enfants ne répondent pas favorablement à un traitement par orthèse. Une étude récente a décrit certaines caractéristiques cranio-faciales

favorables, retrouvées chez les enfants répondant au traitement, telles un angle mandibulaire fermé (ArGoG), ainsi qu'une base crânienne antérieure courte (SN) et en hyperextension (angle SNBa augmenté)²⁵.

5.2. Études cliniques et différents appareils

5.2.1. Appareils monoblocs

La première étude de Villa, *et al.* a été menée il y a 20 ans sur un groupe de 32 enfants, sans surpoids, randomisés pour recevoir un traitement par orthèse de type monobloc en résine acrylique ($n = 19$, âge $6,86 \pm 2,34$ ans) ou constituer un groupe contrôle non traité ($n = 13$, âge $7,34 \pm 3,10$ ans)⁶⁸. Elle a montré une réduction significative de l'IAH dans le groupe traité (passant de $7,1 \pm 4,6$ à $2,6 \pm 2,2$) par rapport au groupe contrôle, ainsi qu'une réduction des symptômes diurnes (sommolence, irritabilité, fatigue) et le rétablissement d'une ventilation nasale pour 11 sujets sur 14.

L'appareil était conçu à partir d'une cire d'enregistrement normalisant les relations occlusales, pour des cas de supraclusion incisive^{17,20} ou d'occlusion inversée, et disposait d'une rampe linguale pour repositionner la langue. L'appareil devait être porté en continu pendant six mois (Fig. 5).

Cozza, *et al.*¹⁶ ont utilisé un autre type d'appareil monobloc, qui n'était porté que la nuit. Leur première étude, non contrôlée, a montré une réduction de l'IAH de 50 % après six mois de port, sur une cohorte de 20 enfants apnéiques sans surpoids (âge $5,91 \pm 1,14$ (min 4-max 8)). Leur IAH passait de $7,88 \pm 1,81$ à $3,66 \pm 1,70$. L'appareil était un monobloc modifié : un appareil en résine acrylique maxillaire était construit en bout à bout incisif, et couplé d'élastiques de classe II, placés sur les crochets d'un arc lingual mandibulaire (bagues sur les deuxièmes molaires temporaires mandibulaires) (Fig. 6). Leur groupe a depuis publié un travail comparatif⁵¹, montrant une réduction de symptômes diurnes chez des enfants présentant des troubles obstructifs du sommeil, après le port de ce monobloc modifié (51 enfants, âge moyen $9,9 \pm 1,3$ ans ; vérin d'expansion maxillaire ajouté, ainsi qu'une perle de Tucat pour rééduquer la pointe de langue). Les auteurs observaient une amélioration de la position céphalométrique de la mandibule, de l'os hyoïde, de la langue ainsi que des dimensions des voies respiratoires supérieures, par rapport à un groupe témoin en classe II non traité.

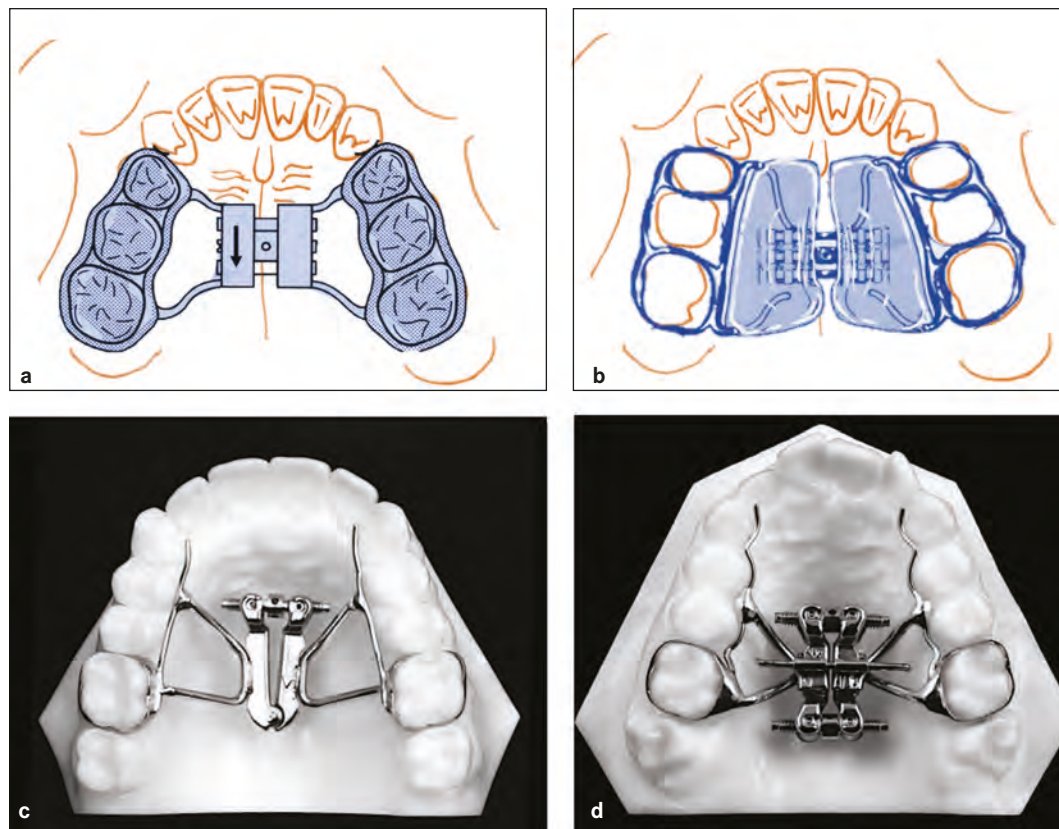


Figure 3

(a) Schéma de l'appareil de type Hyrax (abréviation de « Hygienic Expander »), vérin en métal rigide relié par soudure à quatre bras de métal de gros diamètre, rejoignant les secteurs latéraux, sur bagues ou gouttières. (b) Schéma de l'appareil de type Haas, vérin inclus dans deux pans de résine, prenant appui sur la muqueuse palatine. (c) Appareil d'expansion en éventail (laboratoire Dynaflex™ et Leone™). (d) Appareil d'expansion à ouverture différentielle (laboratoire Great Lakes Orthodontics™).

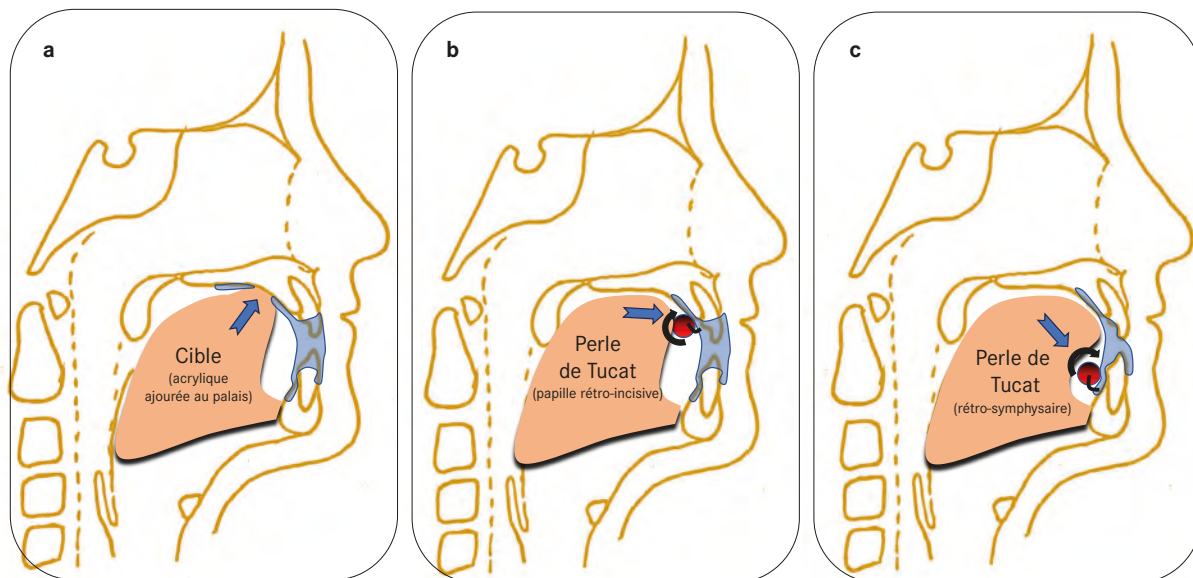


Figure 4

Modifications apportées aux appareils myofonctionnels pour aider au repositionnement lingual. Noter la résine (représentée en bleu) forçant l'interdigitation dentaire en propulsion mandibulaire. (a) Cible ou rampe linguale, orthèse de Villa⁶⁸. (b) Perle de Tucat rétro-incisive maxillaire, susceptible de tourner sur elle-même, orthèse de Cozza¹⁶. (c) Perle de rétro-symphysaire, stimulant l'élévation linguale, design de Michèle Hervy Auboiron, *et al.*¹⁴.

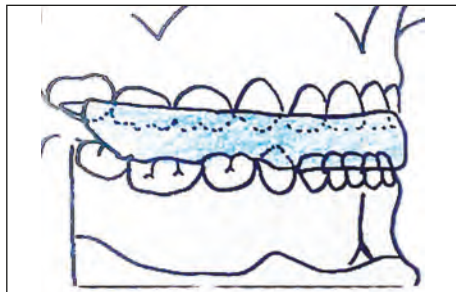


Figure 5

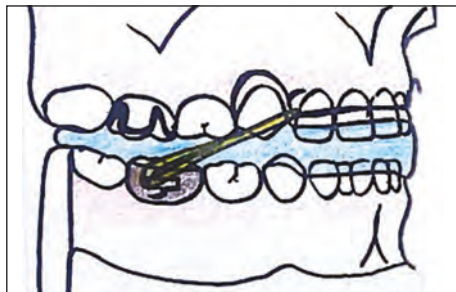
Schéma du monobloc de Villa⁶⁸.

Figure 6

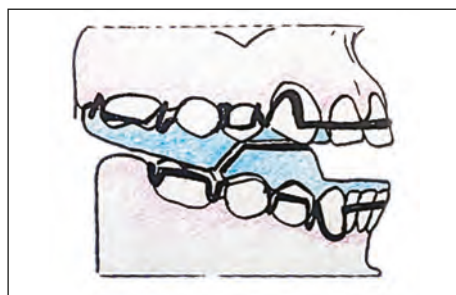
Schéma du monobloc modifié sur arc lingual de Cozza¹⁶.

Figure 7

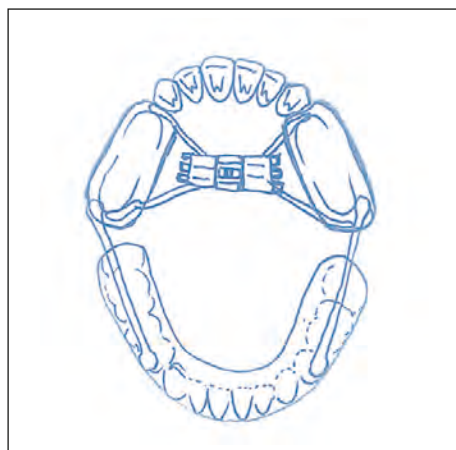
TwinBlock classique de Clark avec pans de résine acrylique inclinés^{18,74}.

Figure 8

Appareil associant disjoncteur scellé sur molaires supérieures et dispositif d'avancée mandibulaire orthopédique. Dans l'étude originale de Rémy, *et al.*⁶⁰, dispositif du nom de Ortho2D.

5.2.2. Appareils bi-blocs

Différentes études, utilisant le Twin-Block (Fig. 7), porté en continu⁷⁴, ont montré des résultats intéressants sur le SAOS pédiatrique, mais ne sont constituées toutefois que de faibles échantillons, et seule une étude a été réalisée selon un schéma randomisé contrôlé. Une revue systématique avec méta-analyse¹⁸ a ainsi compilé leurs résultats et montré une diminution significative de l'IAH (réduit de 4,35 événements/heure), ainsi que de la saturation en oxygène la plus basse (augmentation de 9,17 %).

Une étude pilote, contrôlée et randomisée, a utilisé un appareil inspiré des plaques fonctionnelles de Pedro-Planas, mais comportant des bielles télescopiques pour réaliser l'avancement⁴⁰. Les auteurs ont montré une normalisation de l'IAH chez des enfants avec SAOS léger (âge moyen 8 ans, IAH initial $1,66 \pm 0,28$, IAH final $0,30 \pm 0,23$), alors que l'IAH s'était aggravé dans le groupe contrôle (IAH initial $1,58 \pm 0,42$ et IAH final à $1,97 \pm 0,30$).

5.2.3. Traitements combinés maxillo-mandibulaires

Une très récente étude de cohorte française, contrôlée mais non randomisée, a cherché à évaluer l'efficacité d'une disjonction maxillaire rapide assortie d'une avancée mandibulaire simultanée pour la prise en charge du SAOS pédiatrique (96 enfants en classe II, 113 enfants contrôles appariés selon l'âge, avec polysomnographies diagnostiques et de réévaluation)⁶⁰ (Fig. 8). Après neuf mois (\pm trois mois) de traitement, les auteurs ont rapporté une réduction significative de l'IAH pour le groupe expérimental, qui s'était réduit jusqu'à un seuil inférieur à 1/h pour 53 % des enfants traités (guérison).

Les enfants les plus jeunes démontraient une proportion plus importante de normalisation de l'IAH, atteignant une proportion de 63 % ; deux enfants présentaient un SAOS persistant avec IAH supérieur à 5.

Ainsi, même si les résultats des études cliniques sont particulièrement encourageants, il n'existe actuellement qu'un niveau de preuve limité concernant l'efficacité réelle des orthèses mandibulaires dans le SAOS pédiatrique. Des évaluations à moyen et long terme restent encore nécessaires pour recommander ces appareils largement et précocement, définissant précisément le profil des enfants candidats au traitement.

6. Conclusion

Dans le cadre particulier du SAOS pédiatrique, la décision thérapeutique orthodontique est inscrite dans une prise en charge globale, coordonnée avec d'autres professionnels de santé (ORL, pneumo-allergologues, kinésithérapeutes, nutritionnistes). Il existe certains phénotypes où le traitement orthopédique pourrait être efficace pour réduire les événements respiratoires anormaux lors du sommeil, notamment la disjonction maxillaire rapide et le repositionnement mandibulaire. Le niveau de preuve des études reste encore peu élevé pour établir des recommandations de pratique clinique fermes, mais leurs résultats semblent s'accorder sur un effet bénéfique sur l'IAH, pour la plupart des patients. Certains enfants ne répondent cependant pas au traitement et on recommande une réévaluation clinique par un médecin spécialiste du sommeil après l'intervention orthodontique.

Un diagnostic de SAOS peut ainsi conduire à une phase thérapeutique orthopédique précoce, adaptée à l'âge, et pour laquelle le choix des appareils et de leur protocole d'activation cherchera à potentialiser l'effet squelettique. Une normalisation des fonctions oro-nasales sera également systématiquement recherchée, ayant recours à des exercices de rééducation fonctionnelle et à des modifications des appareils. Enfin, le SAOS ne contre-indique pas les extractions de dents permanentes.

Liens d'intérêts

Les auteurs déclarent n'avoir aucun lien d'intérêts concernant les données publiées dans cet article.

Références

- Abtahi S, Witmans M, Alsufyani NA, Major MP, Major PW. Pediatric sleep-disordered breathing in the orthodontic population: Prevalence of positive risk and associations. *Am J Orthod Dentofacial Orthop* 2020;157(4):466-73.e1.
- Aldosari MA, Alqasir AM, Alqahtani ND, Almosa NA, Almoammar KA, *et al.* Evaluation of the airway space changes after extraction of four second premolars and orthodontic space closure in adult female patients with bimaxillary protrusion. A retrospective study. *Saudi Dent J* 2020;32(3):142-147.
- Aziz T, Ansari K, Lagravere MO, Major MP, Flores-Mir C. Effect of non-surgical maxillary expansion on the nasal septum deviation: a systematic review. *Prog Orthod* 2015;16:15.
- Babacan H, Doruk C, Uysal IO, Yuce S. Effects of rapid maxillary expansion on nasal mucociliary clearance. *Angle Orthod* 2016;86(2):250-254.
- Baccetti T, Franchi L, Cameron CG, McNamara JA, Jr. Treatment timing for rapid maxillary expansion. *Angle Orthod* 2001;71(5):343-350.
- Ballanti F, Lione R, Baccetti T, Franchi L, Cozza P. Treatment and posttreatment skeletal effects of rapid maxillary expansion investigated with low-dose computed tomography in growing subjects. *Am J Orthod Dentofacial Orthop* 2010;138(3):311-317.
- Behrents RG, Shelgikar AV, Conley RS, Flores-Mir C, Hans M, *et al.* Obstructive sleep apnea and orthodontics: An American Association of Orthodontists White Paper. *Am J Orthod Dentofacial Orthop* 2019;156(1):13-28.e1.
- Bi WG, Li K. Effectiveness of miniscrew-assisted rapid maxillary expansion: a systematic review and meta-analysis. *Clin Oral Investig* 2022;26(6):4509-4523.
- Bixler EO, Fernandez-Mendoza J, Liao D, Calhoun S, *et al.* Natural history of sleep disordered breathing in prepubertal children transitioning to adolescence. *Eur Respir J* 2016;47(5):1402-1409.
- Camacho M, Chang ET, Song SA, Abdullatif J, *et al.* Rapid maxillary expansion for pediatric obstructive sleep apnea: A systematic review and meta-analysis. *Laryngoscope* 2017;127(7):1712-1719.
- Chen Y, Hong L, Wang CL, Zhang SJ, Cao C, Wei F, *et al.* Effect of large incisor retraction on upper airway morphology in adult bimaxillary protrusion patients. *Angle Orthod* 2012;82(6):964-970.
- Cheung GC, Dalci O, Mustac S, Papageorgiou SN, Hammond S, *et al.* The upper airway volume effects produced by Hyrax, Hybrid-Hyrax and Keles keyless expanders: a single-centre randomized controlled trial. *Eur J Orthod* 2021;43(3):254-264.
- Cho HN, Yoon HJ, Park JH, Park YG, Kim SJ. Effect of extraction treatment on upper airway dimensions in patients with bimaxillary skeletal protrusion relative to their vertical skeletal pattern. *Korean J Orthod* 2021;51(3):166-178.
- Chuang LC, Lian YC, Hervy-Auboiron M, Guillemainault C, Huang YS. Passive myofunctional therapy applied on children with obstructive sleep apnea: A 6-month follow-up. *J Formos Med Assoc* 2017;116(7):536-541.
- Cohen-Levy J, Aubertin G, Huynh N. L'influence du syndrome d'apnées obstructives du sommeil sur la décision thérapeutique orthodontique chez l'enfant et l'adolescent. Part. 1 : Phénotypes du SAOS, temporalité des traitements et effets réciproques sur la croissance. *Orthod Fr* 2023;94(1-2):163-171.
- Cozza P, Gatto R, Ballanti F, Prete L. Management of obstructive sleep apnoea in children with modified monobloc appliances. *Eur J Paediatr Dent* 2004;5(1):24-29.
- Deniz M, Gultekin E, Ciftci Z, Alp R, Ozdemir DN, *et al.* Nasal mucociliary clearance in obstructive sleep apnea syndrome patients. *Am J Rhinol Allergy* 2014;28(5):178-180.
- Duan J, Xia W, Yang K, Li X, Zhang F, Xu J, *et al.* The Efficacy of Twin-Block Appliances for the Treatment of Obstructive Sleep Apnea in Children: A Systematic Review and Meta-Analysis. *Biomed Res Int* 2022;2022:3594162.
- Farronato G, Giannini L, Galbiati G, Maspero C. RME: influences on the nasal septum. *Minerva Stomatol* 2012;61(4):125-134.
- Garrett BJ, Caruso JM, Rungcharassaeng K, Farrage JR, *et al.* Skeletal effects to the maxilla after rapid maxillary expansion assessed with cone-beam computed tomography. *Am J Orthod Dentofacial Orthop* 2008;134(1):8-9.

21. Gianoni-Capenakas S, Flores-Mir C, Vich ML, Pacheco-Pereira C. Oropharyngeal 3-dimensional changes after maxillary expansion with 2 different orthodontic approaches. *Am J Orthod Dentofacial Orthop* 2021;159(3):352-359.
22. Guillemainault C, Huang YS, Monteyrol PJ, Sato R, Quo S, Lin CH. Critical role of myofascial reeducation in pediatric sleep-disordered breathing. *Sleep Med* 2013;14(6):518-525.
23. Guillemainault C, Monteyrol PJ, Huynh NT, Pirelli P, Quo S, Li K. Adeno-tonsillectomy and rapid maxillary distraction in pre-pubertal children, a pilot study. *Sleep Breath* 2011;15(2):173-177.
24. Huang X, Han Y, Yang S. Effect and stability of miniscrew-assisted rapid palatal expansion: A systematic review and meta-analysis. *Korean J Orthod* 2022;52(5):334-344.
25. Hwang YJ, Huang YS, Lian YC, Lee YH, Hervy-Auboiron M, *et al.* Craniofacial Morphologic Predictors for Passive Myofunctional Therapy of Pediatric Obstructive Sleep Apnea Using an Oral Appliance with a Tongue Bead. *Children (Basel)* 2022;9(7).
26. Idris G, Galland B, Robertson CJ, Gray A, Farella M. Mandibular advancement appliances for sleep-disordered breathing in children: A randomized crossover clinical trial. *J Dent* 2018;71:9-17.
27. Iwasaki T, Saitoh I, Takemoto Y, Inada E, Kakuno E, *et al.* Tongue posture improvement and pharyngeal airway enlargement as secondary effects of rapid maxillary expansion: a cone-beam computed tomography study. *Am J Orthod Dentofacial Orthop* 2013;143(2):235-245.
28. Iwasaki T, Saitoh I, Takemoto Y, Inada E, Kanomi R, *et al.* Improvement of nasal airway ventilation after rapid maxillary expansion evaluated with computational fluid dynamics. *Am J Orthod Dentofacial Orthop* 2012;141(3):269-278.
29. Jennum P, Ibsen R, Kjellberg J. Morbidity and mortality in children with obstructive sleep apnoea: a controlled national study. *Thorax* 2013;68(10):949-954.
30. Joy A, Park J, Chambers DW, Oh H. Airway and cephalometric changes in adult orthodontic patients after premolar extractions. *Angle Orthod* 2020;90(1):39-46.
31. Kaditis AG, Alonso Alvarez ML, Boudewyns A, Alexopoulos EI, *et al.* Obstructive sleep disordered breathing in 2- to 18-year-old children: diagnosis and management. *Eur Respir J* 2016;47(1):69-94.
32. Kim JE, Hwang KJ, Kim SW, Liu SY, Kim SJ. Correlation between craniofacial changes and respiratory improvement after nasomaxillary skeletal expansion in pediatric obstructive sleep apnea patients. *Sleep Breath* 2022;26(2):585-594.
33. Kohler MJ, Thormaehlen S, Kennedy JD, Pamula Y, *et al.* Differences in the association between obesity and obstructive sleep apnea among children and adolescents. *J Clin Sleep Med* 2009;5(6):506-511.
34. Krüsi M, Eliades T, Papageorgiou SN. Are there benefits from using bone-borne maxillary expansion instead of tooth-borne maxillary expansion? A systematic review with meta-analysis. *Prog Orthod* 2019;20(1):9.
35. Larsen AJ, Rindal DB, Hatch JP, Kane S, Asche SE, *et al.* Evidence Supports No Relationship between Obstructive Sleep Apnea and Premolar Extraction: An Electronic Health Records Review. *J Clin Sleep Med* 2015;11(12):1443-1448.
36. Li K, Iwasaki T, Quo S, Li C, Young K, Leary E, *et al.* SAOS pédiatrique persistant traité par distraction transpalatine à ancrage squelettique. *Orthod Fr* 2022;93(2):139-153.
37. Lione R, Ballanti F, Franchi L, Baccetti T, Cozza P. Treatment and posttreatment skeletal effects of rapid maxillary expansion studied with low-dose computed tomography in growing subjects. *Am J Orthod Dentofacial Orthop* 2008;134(3):389-392.
38. Lopponi G, Maino BG, Dalessandri D. Rapid Palatal Expansion Should Not Be Trivialized: Two Case Reports of Unexpected Complications. *Eur J Dent* 2021;15(3):599-605.
39. Luiz Ulema Ribeiro G, Jacob HB, Brunetto M, da Silva Pereira J, *et al.* A preliminary 3-D comparison of rapid and slow maxillary expansion in children: A randomized clinical trial. *Int J Paediatr Dent* 2020;30(3):349-359.
40. Machado-Júnior AJ, Signorelli LG, Zancanella E, Crespo AN. Randomized controlled study of a mandibular advancement appliance for the treatment of obstructive sleep apnea in children: A pilot study. *Med Oral Patol Oral Cir Bucal* 2016;21(4):e403-7.
41. Marcus CL, Moore RH, Rosen CL, Giordani B, Garetz SL, *et al.* A randomized trial of adenotonsillectomy for childhood sleep apnea. *N Engl J Med* 2013;368(25):2366-2376.
42. Marino A, Ranieri R, Chiarotti F, Villa MP, Malagola C. Rapid maxillary expansion in children with Obstructive Sleep Apnoea Syndrome (OSAS). *Eur J Paediatr Dent* 2012;13(1):57-63.
43. Martina R, Cioffi I, Farella M, Leone P, Manzo P, *et al.* Transverse changes determined by rapid and slow maxillary expansion - a low-dose CT-based randomized controlled trial. *Orthod Craniofac Res* 2012;15(3):159-168.
44. Maspero C, Galbiati G, Del Rosso E, Farronato M, Giannini L. RME: effects on the nasal septum. A CBCT evaluation. *Eur J Paediatr Dent* 2019;20(2):123-126.
45. Massaro C, Garib D, Cevidanes L, Janson G, Yatabe M, Lauris JRP, *et al.* Maxillary dentoskeletal outcomes of the expander with differential opening and the fan-type expander: a randomized controlled trial. *Clin Oral Investig* 2021;25(9):5247-5256.
46. Ming Y, Hu Y, Li Y, Yu J, He H, Zheng L. Effects of maxillary protraction appliances on airway dimensions in growing class III maxillary retrognathic patients: A systematic review and meta-analysis. *Int J Pediatr Otorhinolaryngol* 2018;105:138-145.
47. Needleman HL, Hoang CD, Allred E, Hertzberg J, Berde C. Reports of pain by children undergoing rapid palatal expansion. *Pediatr Dent* 2000;22(3):221-226.
48. Ning R, Guo J, Martin D. Effect of premolar extraction on upper airway volume and hyoid position in hyperdivergent adults with different mandibular length. *Am J Orthod Dentofacial Orthop* 2022;161(4):e390-e9.
49. Ong SC, Khambay BS, McDonald JP, Cross DL, *et al.* The novel use of three-dimensional surface models to quantify and visualise the immediate changes of the mid-facial skeleton following rapid maxillary expansion. *Surgeon* 2015;13(3):132-138.
50. Orabi N, Flores-Mir C, Elshebiny T, Elkordy S, Palomo JM. Pharyngeal airway dimensional changes after orthodontic treatment with premolar extractions: A systematic review with meta-analysis. *Am J Orthod Dentofacial Orthop* 2021;160(4):503-515.e3.
51. Pangrazio-Kulbersh V, Wine P, Haughey M, Pajtas B, Kaczynski R. Cone beam computed tomography evaluation of changes in the naso-maxillary complex associated with two types of maxillary expanders. *Angle Orthod* 2012;82(3):448-457.
52. Pavoni C, Cretella Lombardo E, Lione R, Bollero P, *et al.* Orthopaedic treatment effects of functional therapy on the sagittal pharyngeal dimensions in subjects with

- sleep-disordered breathing and Class II malocclusion. *Acta Otorhinolaryngol Ital* 2017;37(6):479-485.
53. Pereira JDS, Jacob HB, Locks A, Brunetto M, Ribeiro GLU. Evaluation of the rapid and slow maxillary expansion using cone-beam computed tomography: a randomized clinical trial. *Dental Press J Orthod* 2017;22(2):61-68.
 54. Pirelli P, Fiaschetti V, Fanucci E, Giancotti A, Condo R, *et al*. Cone beam CT evaluation of skeletal and nasomaxillary complex volume changes after rapid maxillary expansion in OSA children. *Sleep Med* 2021;86:81-89.
 55. Pirelli P, Saponara M, Guillemineault C. Rapid maxillary expansion in children with obstructive sleep apnea syndrome. *Sleep* 2004;27(4):761-766.
 56. Pirilä-Parkkinen K, Pirttiniemi P, Nieminen P, Löppönen H, *et al*. Cervical headgear therapy as a factor in obstructive sleep apnea syndrome. *Pediatr Dent* 1999;21(1):39-45.
 57. Proffit WR. The timing of early treatment: an overview. *Am J Orthod Dentofacial Orthop* 2006;129(4 Suppl): S47-49.
 58. Quo S, Lo LF, Guillemineault C. Maxillary protraction to treat pediatric obstructive sleep apnea and maxillary retrusion: a preliminary report. *Sleep Med* 2019;60:60-68.
 59. Quo SD, Hyunh N, Guillemineault C. Bimaxillary expansion therapy for pediatric sleep-disordered breathing. *Sleep Med* 2017;30:45-51.
 60. Remy F, Boyer E, Daniel C, Rousval E, Moisson P, *et al*. Management of the pediatric OSAS: what about simultaneously expand the maxilla and advance the mandible? A retrospective non-randomized controlled cohort study. *Sleep Med* 2022;90:135-141.
 61. Rutili V, Mrakic G, Nieri M, Franceschi D, Pierleoni F, *et al*. Dento-skeletal effects produced by rapid versus slow maxillary expansion using fixed jackscrew expanders: a systematic review and meta-analysis. *Eur J Orthod* 2021;43(3):301-312.
 62. Shi X, Chen H, Lobbezoo F, Berkhout E, *et al*. Effects of miniscrew-assisted orthodontic treatment with premolar extractions on upper airway dimensions in adult patients with Class II high-angle malocclusion. *Am J Orthod Dentofacial Orthop* 2021;159(6):724-732.
 63. Siriwardhana LS, Nixon GM, Horne RSC, Edwards BA. Journey towards a personalised medicine approach for OSA: Can a similar approach to adult OSA be applied to paediatric OSA? *Paediatr Respir Rev* 2020;36:128-135.
 64. Sökücü O, Doruk C, Uysal OI. Comparison of the effects of RME and fan-type RME on nasal airway by using acoustic rhinometry. *Angle Orthod* 2010;80(5):870-875.
 65. Spilisbury JC, Storfer-Isser A, Rosen CL, Redline S. Remission and incidence of obstructive sleep apnea from middle childhood to late adolescence. *Sleep* 2015;38(1):23-29.
 66. Tepedino M, Iancu-Potrubacz M, Ciavarella D, Masedu F, Marchione L, Chimenti C. Expansion of permanent first molars with rapid maxillary expansion appliance anchored on primary second molars. *J Clin Exp Dent* 2018;10(3):e241-e7.
 67. Ventura V, Botelho J, Machado V, Mascarenhas P, *et al*. Miniscrew-Assisted Rapid Palatal Expansion (MARPE): An Umbrella Review. *J Clin Med* 2022;11(5).
 68. Villa MP, Bernkopf E, Pagani J, Broia V, Montesano M, Ronchetti R. Randomized controlled study of an oral jaw-positioning appliance for the treatment of obstructive sleep apnea in children with malocclusion. *Am J Respir Crit Care Med* 2002;165(1):123-127.
 69. Villa MP, Miano S, Rizzoli A. Mandibular advancement devices are an alternative and valid treatment for pediatric obstructive sleep apnea syndrome. *Sleep Breath* 2012;16(4):971-976.
 70. Villa MP, Rizzoli A, Rabasco J, Vitelli O, *et al*. Rapid maxillary expansion outcomes in treatment of obstructive sleep apnea in children. *Sleep Med* 2015;16(6):709-716.
 71. Wang Q, Jia P, Anderson NK, Wang L, Lin J. Changes of pharyngeal airway size and hyoid bone position following orthodontic treatment of Class I bimaxillary protrusion. *Angle Orthod* 2012;82(1):115-121.
 72. Weissheimer A, de Menezes LM, Mezomo M, Dias DM, *et al*. Immediate effects of rapid maxillary expansion with Haas-type and hyrax-type expanders: a randomized clinical trial. *Am J Orthod Dentofacial Orthop* 2011;140(3):366-376.
 73. Yoon A, Abdelwahab M, Liu S, Oh J, Suh H, *et al*. Impact of rapid palatal expansion on the internal nasal valve and obstructive nasal symptoms in children. *Sleep Breath* 2021;25(2):1019-1027.
 74. Zhang C, He H, Ngan P. Effects of twin block appliance on obstructive sleep apnea in children: a preliminary study. *Sleep Breath* 2013;17(4):1309-1314.
 75. Zhang J, Chen G, Li W, Xu T, Gao X. Upper Airway Changes after Orthodontic Extraction Treatment in Adults: A Preliminary Study using Cone Beam Computed Tomography. *PLoS One* 2015;10(11):e0143233.